

## Synapse /Pacs Web Arayüzüne Giriş



Masaüstünde bulunan Chrome tarayıcı simgesinde yer alan **SynapsePacs** kısayola çift tıklanır.

**SYNAPSE**  
7.1.000

Lisanslanan kullanıcı:  
FUJIFILM Healthcare Americas Corporation  
Test Customer License  
3020 Carrington Mill Blvd  
Morrisville, NC USA

Lisans Verilen: 04.11.2022  
Lisans Sona Erme Zamanı: 02.01.2023

Kullanıcı Adı  
Kullanıcı Adı

Parola  
Parola

[Bunun yerine Windows ile oturum açın](#)

Parolayı unuttum Oturum Aç

Ekrana gelen pencerede **Windows** kullanıcı-şifre girilebilir veya “**Bunun yerine Windows ile oturum açın**” sekmeye tıklayarak Windows oturumu ile açılacaktır.

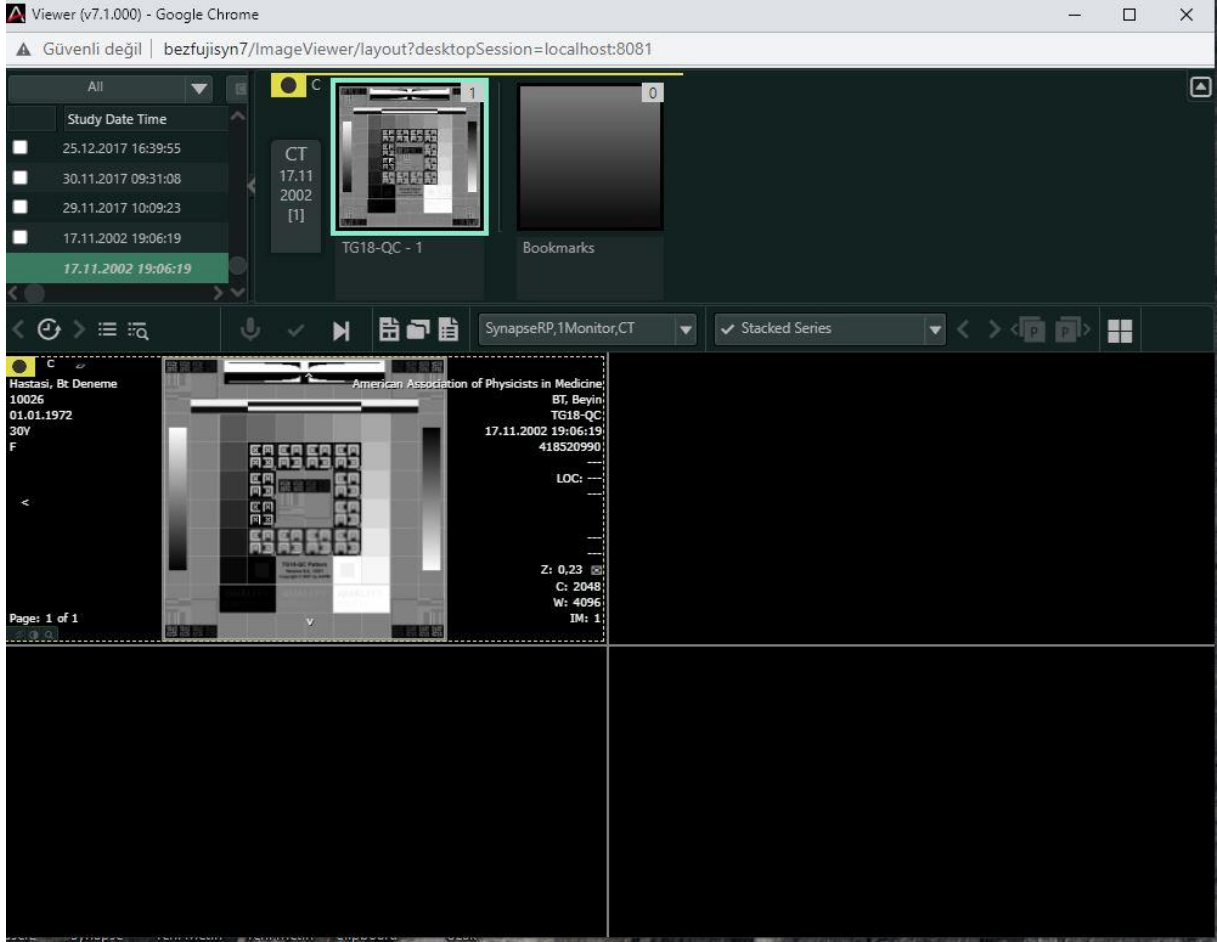
**SYNAPSE** UDINC ? ? ? ? AA

All Studies

Patient Name	Patient ID	Study Date Time	Proc Description	Modality	Image Co...
hastasi	10026	dd.mm.yyyy		CT	1
Hastasi, Bt Deneme	10026	17.11.2002 19:06:19	BT, Beyin	CT	1

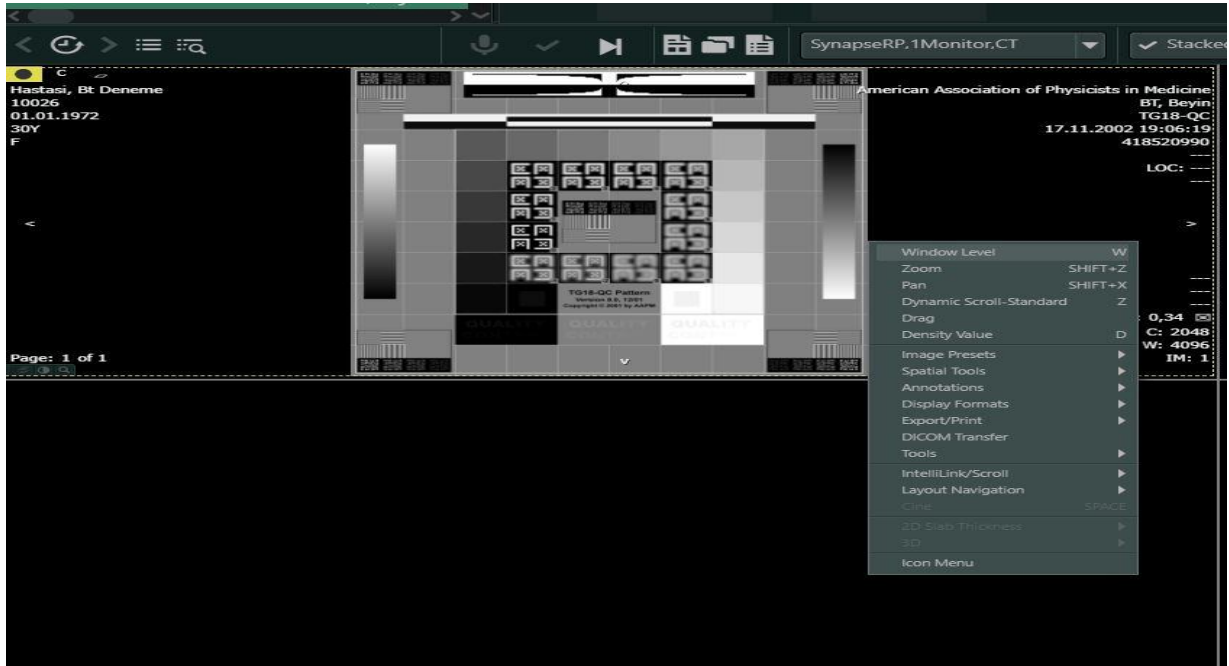
1 of 1 items Last refreshed 15:18:18

Yukarıdaki ara yüzde ise içerik olarak All Studies veya Çekimi tamamlanan tüm tetkikleri seçebilir hasta verilerini hasta soyadı , isim – hasta dosya no – tetkik açıklama - tetkik çekim tarihi – veri tipi (MR, CT, DX, CR ) alanları hasta bilgilerine göre arama yapabilir hasta radyolojik görüntüleme yapabiliriz.



İlgili tetkike çift tıkladığında açılan ekranda da görüntüleme işlemi yapılmaktadır.

- Sol üst köşede hastanın yine çekim tarihi – veri tipi – geçmişe dönük tetkikleri de görünmektedir.



Görüntü üzerinde Mouse dan Sağ tık yapıldığında görüntü ile ilgili renk karatma, yakınlaştırma, Cetvel ile ölçüm yapma vb. özellikleri buradan kullanabiliyoruz.

## Hastane HBYS programı üzerinden NUCLEUS 'dan görüntüleme yapılması

Nucleus sistemine giriş yapılarak; Medikal Takip – Medikal İşlemler - Hasta Sonuç Görüntüleme – Hasta bilgileri yazılarak Tıbbi Görüntüleme – PACS (Hasta) , PACS (Tetkik) kısmı direk hasta görüntüleme yapılmaktadır.

Hasta Sonuçları Görüntüleme

10026 BT DENEME HASTASI - (K)  
Yaş: 01/01/1972 - 50 yıl Dosya No: D282715 TC Kimlik No:

Benim İsteklerim Bölüm İstekleri Hepsi Merkez: Merkez Diş;Dragos;Dragos Diş;Fatih D Yenile

Laboratuvar Lab (Grafik) Tıbbi Görüntüleme Hasta Formları Toplu Sonuç Tablosu E-Dosya Bütünleştirilmiş Bakım Planı

Hepsi İstek Notu/Yorum  
Yorum Yazılmamışlar (Benim İst)

Acil	İmaj	Hizmet Dosya Var	Tetkik Kodu	Tetkik Adı	Statü	İstek Tarihi	İsteyen Bölüm	İsteyen Birim	İsteyen Doktor
<input type="checkbox"/>	<input type="checkbox"/>	<input type="checkbox"/>	440075	Akciğer grafisi P.A. (tek yön)	İstenmiş	05.07.19 09:03	Çocuk Sağlığı ve Hast	Çocuk Sağlığı ve Hast	Prof.Dr. AYSEL VEHAİ

PACS (Hasta);

Hasta Sonuçları Görüntüleme

10026 BT DENEME HASTASI - (K)  
Yaş: 01/01/1972 - 50 yıl Dosya No: D282715 TC Kimlik No:

Benim İsteklerim Bölüm İstekleri Hepsi Merkez: Merkez Diş;Dragos;Dragos Diş;Fatih D Yenile

Laboratuvar Lab (Grafik) Tıbbi Görüntüleme Hasta Formları Toplu Sonuç Tablosu E-Dosya Bütünleştirilmiş Bakım Planı

Hepsi İstek Notu/Yorum  
Yorum Yazılmamışlar (Benim İst)

Acil	İmaj	Hizmet Dosya Var	Tetkik Kodu	Tetkik Adı	Statü	İstek Tarihi	İsteyen Bölüm	İsteyen Birim	İsteyen Doktor	Uygulama Tarihi	Sonuç Tarihi
<input type="checkbox"/>	<input type="checkbox"/>	<input type="checkbox"/>	440075	Akciğer grafisi P.A. (tek yön)	İstenmiş	05.07.19 09:03	Çocuk Sağlığı ve Hast	Çocuk Sağlığı ve Hast	Prof.Dr. AYSEL VEHAİ		

PowerJacket

SYNAPSE PowerJacket

Hastasi, Bt Deneme 50 years 01.01.1972 10026

Source	Match	Accession No	Proc Description	Study Date Time	Modality
BEZFUJISYN7	100	451960955	Transtorasik ekokardiyografi	27.09.2022 10:08:49	EC
BEZFUJISYN7	100	451860811	Supraaortik / Visseral intra...	26.09.2022 14:29:54	XA
BEZFUJISYN7	100	451862823	Aortofemoropopliteal Anji...	26.09.2022 14:29:02	XA
BEZFUJISYN7	100	451862651	Perkutan Farmakomekanik...	26.09.2022 14:27:09	XA
BEZFUJISYN7	100	443119230	Transtorasik ekokardiyogr...	06.07.2022 00:00:00	EC
BEZFUJISYN7	100	439589940	EMG, tuzak noropati proto...	07.06.2022 15:15:59	UNKNOWN
BEZFUJISYN7	100	425494373	Urener Sistem USG	14.02.2022 00:00:00	US

OperationNotes Transtorasik ekokardiyografi 27.09.2022 10:08:49

Açılan ekranda da hastanın farklı tetkiklerde olan çekimleri görünmektedir.

Hasta Sonuçları Görüntüleme

10026 BT DENEME HASTASI - (K)  
Yaş: 01/01/1972 - 50 yıl Dosya No: D282715 TC Kimlik No:

Benim İsteklerim Bölüm İstekleri Hepsi Merkez; Merkez Diş; Dragos; Dragos Diş; Fathy; Fath D Yenile

Laboratuvar Lab (Grafik) Tıbbi Görüntüleme Hasta Formları Toplu Sonuç Tablosu E-Dosya Bütünleştirilmiş Bakım Planı

Hepsi İstek Notu/Yorum Yorum Yazılmamışlar (Benim İst)

Adı	İmaj	Hizmet Dosya Var	Tetkik Kodu	Tetkik Adı	Statü	İstek Tarihi	İsteyen Bölüm	İsteyen Birim	İsteyen Doktor	Uygulama Tarihi	Sonuç Tarihi
			230055	Transtorasik ekokardiyografi	Çalışıyor	27.09.22 09:58	Organ Nakli Merkezi	Organ Nakli Cerrahi P	Dr. Öğr. Üyesi Cevper ERSÖZ		

2022 - Aralık ELEKTROFİZYOGRAFIK ANJİYOGRAFIK TETKİK EKOKARDİYOGRAFI NONVASKÜLER GİRİŞİ ÖZEL İŞLEMLER GENEL UYGULAMALAR TEŞHİS MAHYETİK REZONANS NÜKLEER ONKOLOJİ DİREKT GRAFİLER ULTRASONOGRAFİK

2022 - Eylül ELEKTROFİZYOGRAFIK ANJİYOGRAFIK TETKİK EKOKARDİYOGRAFI NONVASKÜLER GİRİŞİ ÖZEL İŞLEMLER GENEL UYGULAMALAR TEŞHİS

2020 - Ekim TEŞHİS 4 Boyutlu Renkli Doppler ... UNKNOWN

2020 - Mart TEŞHİS 4 Boyutlu Renkli Doppler US UNKNOWN

2019 - Kasım MAHYETİK REZONANS Obstetrik renkli Doppler US US

2019 - Temmuz NÜKLEER ONKOLOJİ Akciğer grafisi PA. (tek yön) CR

2019 - Mayıs DİREKT GRAFİLER Abdomen US, tum US

MAHYETİK REZONANS ULTRASONOGRAFİK

OperationNotes DIS CD Multi P...

Hasta Sonuçları Görüntüleme

PowerJacket

SYNAPSE PowerJacket FUJIADMIN

Hastasi, Bt Deneme 50 years 01.01.1972 10026

All Compare Compare Off

Proc Description	Modality
4 Boyutlu Renkli Doppler ...	UNKNOWN
4 Boyutlu Renkli Doppler US	UNKNOWN
Obstetrik renkli Doppler US	US
Akciğer grafisi PA. (tek yön)	CR
Abdomen US, tum	US

Viewer (v7.1.000) - Google Chrome

bezfujisyn7/ImageViewer/layout?desktopSession=localhost:8081

Source

- BEZFUJISYN7
- BEZFUJISYN7
- BEZFUJISYN7
- BEZFUJISYN7

OT 17.11.2002 [1]

TG18-QC - 1

Bookmarks

Dynamic OT

C Tx1

Hastasi, Bt Deneme 10026 01.01.1972 30Y F

American Association of Physicists in Medicine  
DIS CD Multi Purpose 1K  
TG18-QC  
17.11.2002 19:06:19  
LOC: ---  
W: 4096  
IM: 1

Pages: 1 of 1

Hepsi Kapalı Hasta Dokümanları Hepsi Açık

İlgili tetkike çift tıklayarak görüntüleme penceresi açılır. Görüntü incelenir. Görüntü üzerinde Ölçüm veya herhangi bir işlemlerde bu ekranda uygulanır.